(Aus dem Kinderspital in Basel [Vorstand: Prof. Dr. E. Freudenberg].)

Therapeutische Erfahrungen mit Vitamin K

Inaugural-Dissertation

zur Erlangung der Doktorwürde
der medizinischen Fakultät
der Universität Basel

Vorgelegt von

Fritz Hauser

von Basel

1940

VERLAG VON S. KARGER IN BASEL

Von der medizinischen Fakultät Basel genehmigt auf Antrag von
Prof. E. Freudenberg

Tag der Promotion: 9. Juli 1940

Sonderdruck aus «Annales Paediatrici» Vol. 156

R. UNIV.
BIBLIOTHEEK
LEIDEN

Buchdruckerei Friedrich Reinhardt AG. in Basel

I. Geschichtliche Vorbemerkungen.

Im Jahre 1934 wurde von *Dam* und *Schønheyder* eine Krankheit bei Kücken beschrieben, die bei Fütterungsversuchen auftrat und die sich durch Erscheinungen haemorrhagischer Diathese kennzeichnete. Die Krankheit trat auf, wenn die Nahrung der Kücken mit Fettlösungsmitteln vorbehandelt wurde. Es handelte sich um Blutungen in die Haut, die spontan oder auf leichteste Traumen hin auftraten. Die Blutungen waren weder durch Vitamin C noch durch irgendein anderes bekanntes Vitamin zu beeinflussen. *Dam* schlug deshalb für den neuen Faktor den Namen Koagulations-Vitamin oder K-Vitamin vor.

Vitamin K kommt am reichlichsten in grünen Pflanzen vor, da in diesen die Vitamin-K-Synthese stattfindet, und zwar vor allem in den dem Licht ausgesetzten Teilen. Als die an Vitamin K reichsten Pflanzen haben sich Spinat und Alfalfa (eine Luzernenart) erwiesen. Die Synthese erfolgt aber auch durch verschiedene Bakterien, besonders durch Fäulnisbakterien. Dies erklärt die Tatsache, daß das Bild der K-Avitaminose bei Säugetieren und beim Menschen viel seltener und auch viel schwerer experimentell zu erzeugen ist als bei Vögeln. Die Vögel haben einen relativ viel kürzeren Dickdarm als die Säugetiere, so daß sie durch die Dickdarmsynthese allein nicht vor einer K-Avitaminose geschützt sind, sondern auf Vitamin-K-Zufuhr mit der Nahrung angewiesen sind. Beim Menschen läßt sich ein der alimentären K-Avitaminose entsprechendes Krankheitsbild nur dann beobachten, wenn der natürliche Schutz, die Resorption des durch Fäulnisbakterien im Dickdarm synthetisierten Vitamin K, ausgeschaltet ist. Dies ist der Fall, wenn der Zufluß von Galle in den Darm vollkommen aufgehoben ist, da das Vitamin K fettlöslich ist, also bei Atresie der Gallenwege oder bei Verlegung der abführenden Gallenwege durch einen Stein oder einen Tumor.

Es können aber noch andere Bakterien Vitamin K synthetisieren. So macht zum Beispiel der menschliche Tuberkelbazillus aus Nährböden, die vorher K-inaktiv waren, Vitamin K frei.

Vitamin K wird in Säugetierorganen gespeichert. Als besonders reich an Vitamin K hat sich die Schweineleber erwiesen.

Als Bestimmungsmethoden für Vitamin K kommen die kurative und die präventive Methode in Betracht. Die meisten Forscher benützten die kurative Methode, d. h. sie gaben dem durch geeignete Nahrung K-avitaminotisch gemachten Versuchstier so viel von der auf Vitamin-K-Gehalt zu untersuchenden Substanz, bis die Blutgerinnung wieder normal war.

Die Blutungen bei K-Avitaminose sind zurückzuführen auf eine Gerinnungsstörung, die auf einem starken Rückgang des Prothrombins im Blute beruht.

Um den Grad der Gerinnungsstörung durch K-Mangel, resp. den Grad der Vitamin-K-Wirkung zu messen, kann man nach verschiedenen Methoden vorgehen:

Da die älteren Methoden der Gerinnungsmessung keine Differenzierung zwischen Prothrombin- und Kinasemangel zulassen, so sind sie für diesen Zweck nicht anwendbar. Darum sind verschiedene andere Methoden eingeführt worden, die auf dem Prinzip beruhen, das entnommene Blut zuerst ungerinnbar zu machen und nachher eine bestimmte Menge Thrombokinaselösung dazuzugeben, so daß die gefundene Zeit ein direktes Maß für die vorhandene Gerinnungsstörung ist. Solche Methoden sind z. B. die von *Quick* und die von *Kato* sowie von *Fiechter*. Am Kinderspital Basel wird jetzt folgende Methode von Prof. *Freudenberg* angewendet: Man entnimmt aus der Schnepperstichwunde vom ersten Tropfen Blut in eine Pipette, die 0,1 ccm faßt. In der Pipette muß sich schon vorher Na-Oxalat befinden, so daß das Blut 1% Na-Oxalat enthält. *Als Thrombokinasespender wird Frauenmilch verwendet.* Um eventuelle Veränderungen der Gerinnungszeit durch ungleichen Ca-Gehalt auszuschalten, wird die Frauenmilch vorher entkalkt, indem sie nach vorheriger Ca-Analyse mit der berechneten Menge Natriumoxalat versetzt und 30′ geschüttelt wird. Der Kalk wird separat in abgemessener Menge zugegeben. Man vermischt die 0,1 ccm Blut (1% Na-Oxalat) mit 0,1 ccm entkalkter Frauenmilch und 0,1 ccm einer 1,11%igen $CaCl_2$-Lösung in einem Schälchen, das in einem Wasserbad von 37° C hängt. Man fährt mit einer Platinöse durch die Lösung, bis der erste Faden erscheint. Die Zeit von dem Moment, wo die 3 Lösungen zusammengegossen werden, bis zum Erscheinen des ersten Fadens ist dann die sogenannte Prothrombinzeit. Normalblut ergibt 20 bis 60″, meist 30 bis 35″ nach diesem Verfahren. Frauenmilch, die einen höheren Wert als 40″ mit Normalblut ergibt, wird nach Möglichkeit nicht verwendet.

II. Chemie des Vitamin K.

Vitamin K ist 2-methyl-3-phytyl-1,4-naphtochinon *(Karrer)*.

Almquist, Doisy und *Fieser* haben in neuester Zeit Vitamin K synthetisch dargestellt durch Kondensation von Phytol mit 2-methyl-1,4-naphtochinon. Das Produkt verhält sich in jeder Beziehung wie das Naturprodukt. Aber auch andere Salze des 2-methyl-1,4-naphtochinon zeigen ausgesprochene Vitamin-K-Wirkung. Das 2-methylnaphtochinon zeigt sogar stärkere Vitamin-K-Wirkung als das natürliche Vitamin K.

Die Wirksamkeit von Vitamin K wird in *Dam*-Einheiten ausgedrückt. Eine Einheit ist diejenige Menge, die die Blutgerinnungszeit eines 70 bis 100 g schweren K-avitaminotischen Kückens innert 6 Stunden auf normale Werte bringt.

Ein Gramm natürliches Vitamin K entspricht ungefähr 12 bis 20 Millionen *Dam*-Einheiten.

Bei den unten beschriebenen Fällen wurde zuerst ein Vitamin-K-Präparat der Firma Hoffmann-La Roche verwendet, bei den späteren Fällen das neue synthetische Vitamin-K-Präparat Synkavit «*Roche*». Ein Gramm Synkavit entspricht 15 bis 30 Millionen *Dam*-Einheiten. Es kommt in Ampullen zu 0,01 g zur intramuskulären oder intravenösen Injektion und in Tabletten zu 0,01 g zur oralen Verabreichung in den Handel.

Ueber die Wirkungsweise des Vitamin K ist nichts Sicheres bekannt. Man weiß nur, daß Vitamin K in vitro wirkungslos ist. Wahrscheinlich befähigt es die Leber zur Prothrombinbildung, da Vitamin K bei hepatozellulärem Icterus und bei cholostatischer Zirrhose unwirksam ist.

Es muß hier noch kurz auf eine interessante Tatsache aus der Chemie der Vitamine eingegangen werden:

Kuhn fand, daß das Oxydationsprodukt des Vitamin E eine ausgesprochene K-Wirkung zeigt. Das Vitamin E ist dem Vitamin K auch chemisch nahe verwandt. *Dam* und *Glavind* beschrieben aber schon früher ein Krankheitsbild bei Kücken, das sie alimentäre exsudative Diathese benannten. Diese alimentäre exsudative Diathese kennzeichnet sich durch eine allgemein erhöhte Permeabilität der Kapillaren und ist durch Mangel an Vitamin E bedingt. Durch Vitamin E wurde die Krankheit verhindert, während Vitamin K, Ascorbinsäure und andere Vitamine wirkungslos waren. Die nahe chemische Verwandtschaft des Vitamin E, bei dessen Fehlen hauptsächlich Gefäßzeichen im Vordergrund stehen, mit dem Vitamin K, das durch sein Fehlen besonders die Blutbeschaffenheit verändert, anderseits die K-Wirksamkeit des Oxydationsprodukts von Vitamin E passen sehr gut in die Anschauung, daß nicht ein Faktor allein, abnorme Gefäßfunktion oder Gerinnungsstörung, genügt, um eine haemorrhagische Diathese auszulösen. Diese Anschauung wurde von *Jürgens* mit einem Versuch belegt, indem er ein Kaninchen 6 Tage lang mit Heparin fütterte, wodurch das Blut vollkommen ungerinnbar wurde und trotzdem keinerlei Zeichen von haemorrhagischer Diathese auftraten. Es muß der Zusammenhang zwischen Gerinnungsstörungen und Störungen der Gefäßfunktionen in dem Sinn erkannt werden, daß unter Umständen ein und derselbe Einfluß beide Faktoren in ihren Funktionen schädigt. Nach einer neueren Mitteilung von *Jores* und *Detzel* verhalten sich allerdings Heparintiere wie Bluter, d. h. sie bekommen auf leichte Traumen Haemorrhagien.

III. Zur Klinik des Prothrombinmangels.

Es wurde gesagt, daß das Fehlen des Vitamin K einen Rückgang des Prothrombins im Blute bewirkt und dadurch Erscheinungen haemorrhagischer Diathese hervorgerufen werden. In der menschlichen Pathologie sind verschiedene Krankheitsbilder bekannt, deren Ursache in einem Mangel an Prothrombin besteht. Die Auswirkungen dieses Prothrombinmangels müssen also durch Vitamin K behoben werden.

In die Gruppe dieser Krankheiten gehört unter anderen die *Melaena:* Beim Neugeborenen besteht kurz nach der Geburt ein physiologischer Mangel an Prothrombin im Blute. Wenn dazu noch sonstige Schädigungen (kleine Ulcera des Magen-Darm-Kanals [Stigmata ventriculi], vielleicht durch gleichzeitigen schädigenden Einfluß auf den Gefäßfaktor wie oben angedeutet) kommen, entsteht das Bild der Melaena vera.

Andere Erscheinungsformen erhöhter Blutungsbereitschaft bei Neugeborenen sind *Nabelblutung, Kephalhaematom, Hirnblutung, Haematurie, Haematemesis* und *Purpura.* Diese Krankheitsbilder entstehen durch die kombinierte Einwirkung des Prothrombinmangels und eines traumatischen oder eventuell infektiösen (haemorrhagische Sepsis) Faktors.

Icterus mit haemorrhagischer Diathese: Bei vollkommener Verlegung der abführenden Gallenwege durch Stein oder Tumor und bei Atresie der Gallenwege kommt es zu stärkstem Icterus, bisweilen mit haemorrhagischen Erscheinungen oder doch stark verlängerter Gerinnungszeit des Blutes durch Absinken des Prothrombins, die bei eventuell vorzunehmender Operation verhängnisvoll sein kann. Bei Gallenmangel im Darm kommt es zur K-Avitaminose, weil Vitamin K fettlöslich ist, also in diesem Fall nicht resorbiert werden kann. Darum muß auch in diesen Fällen, wenn die Vitamin-K-Therapie mit Tabletten durchgeführt werden soll, das Vitamin K mit Gallensäuren zusammen gegeben werden.

Bei dieser Besprechung der Prothrombinmangelkrankheiten soll auch noch erwähnt werden, daß im konservierten Blut der Prothrombingehalt rasch abnimmt. Wenn also eine Bluttransfusion indiziert ist aus Ursachen, die auf eine Blutgerinnungsstörung zurückzuführen sind, sollte nicht konserviertes Blut verwendet werden.

Die auf Störungen der Thrombocyten (Thrombopenie und Thrombasthenie) sowie auf Haemophilie beruhenden Blutungsbereitschaften wurden bisher als durch das K-Vitamin unbeeinflußbar angesehen, da bei ihnen ein Prothrombinmangel nicht vorliegt. Auf diese Frage werden wir noch zurückkommen.

Für verschiedene Krankheiten der erstgenannten Gruppe liegen schon mehrere und fast durchwegs gute Resultate der Vitamin-K-Therapie vor. *Butt, Snell* und *Osterberg* behandelten 127 Fälle von Stauungsicterus und sahen in fast allen, mit Ausnahme derjenigen mit schweren Leberschäden, eine deutliche Besserung

der Blutgerinnungsstörung, *Warner, Brinkhous* und *Smith* in 1 Fall, *Dam* und *Glavind* in allen 5 behandelten Fällen, *Smith, Ziffren, Owen* und *Hoffmann* in 1, *Koller* und *Wuhrmann* in 9 (9 Fälle), *Rhoads* in 9 von 14, *Illingworth* in 3 von 4, *Olson* in 1 (1), *Caroli, Lavergne* und *Bose* in 2 (2), *Koller* und *Fiechter* in 2 behandelten Fällen.

Ueber den Prothrombinmangel beim Neugeborenen als Ursache des Morbus haemorrhagicus neonatorum liegen Mitteilungen von *Salomonson* und *Nygaard, Kato* und *Poncher* und von *Fiechter* vor. *Waddel* und *Guerry* behandelten 10, *Koller* und *Fiechter* 3 Fälle mit Vitamin K, alle mit gutem Erfolg.

Bei Sprue und anderen Darmerkrankungen kann es auch zu Blutgerinnungsstörungen kommen (wahrscheinlich Resorptionsstörung). *Koller* und *Wuhrmann* behandelten 3 Fälle von Sprue mit Vitamin K, in allen mit deutlichem Einfluß auf die Gerinnungsstörung.

IV. Eigene Beobachtungen.

Fall 1: Das Kind wird unter der Diagnose Melaena, fragliche Sepsis, eingeliefert. Hat im Frauenspital Blut erbrochen und hat Blutstühle gehabt.

Status: 4 Tage altes Neugeborenes in gutem Allgemeinzustand, etwas matt. Die Haut ist deutlich icterisch. Starke, ziemlich grobe Schuppung am ganzen Körper, einzelne Rhagaden an den Beugeseiten der Finger. An verschiedenen Stellen des Körpers bläuliche Sugillationen. Scleren stark icterisch, Conjunctiven intensiv gelb. Am Nabel Blutkrusten, aber keine frische Blutung. Milz nicht palpabel, Leber nicht vergrößert.

Blut: Hglb. 120%, Ery. 5 380 000, Thromb. 58 000.

Gerinnungszeit: Nach 15′ keine Gerinnung. (Methode: 1 Blutstropfen vermischt mit einem Tropfen Kochsalzlösung im Glasschälchen über Wasser von 25° mit Glasnadel durchfahren bis zum Auftreten des ersten Gerinnsels.)

Verlauf:

3. 4. 1939: Wegen der Blutverluste (Melaena) Injektion von 10 ccm Blut i. m. am 1. und 2. Tag.

6. 4.: Auftreten von subcutanen und intracutanen Blutungen an verschiedenen Körperstellen, die früheren Sugillationen sind bedeutend größer geworden. Das Gesäß, wo die i. m. Blutinjektionen gemacht wurden, ist tief blauschwarz. Aus einer Schneppersticbwunde blutet es lange nach. — *Gerinnungszeit:* Nach 15′ keine Gerinnung. WaR. im Blute negativ. Icterus mäßig stark.

10. 4.: Haut intensiv gelbgrünlich, zahlreiche Haematome. Die Schneppersticbe bluten dauernd weiter, auch der Nabel blutet wieder. — Milz eben palpabel, Leber 2 Q.F. unter dem Rippenbogen.

12. 4.: Zunehmende Anaemisierung. — *Blut:* Hglb. 59%, Ery. 2 600 000, Thromb. 93 600. Die Blutungen dauern an. Der Stuhl ist ganz hell und grau,

während er bis jetzt etwas bräunlich gefärbt war. Bilirubin im Stuhlextrakt negativ, im Urin positiv. Wegen der Anaemie Bluttransfusion von 80 ccm.

17. 4.: *Blut:* Hglb. 89%, Ery. 3 860 000, Thromb. 247 000. Noch leichte Blutung aus Schnepperstich und Injektionsstelle. Icterus stärker und mehr grünlich. Der Stuhl wird beim Stehen etwas grünlich.

22. 4.: Schlechteres Allgemeinbefinden. Stühle immer hell, leicht grünlich werdend, etwas Blutbeimengung. Versuch mit Insulin und abgerahmter Frauenmilch.

24. 4.: *Blut:* Hglb. 85%, Ery. 3 800 000, Thromb. 133 000. — *Gerinnungszeit:* Nach 15′ keine Gerinnung. — Heftige Blutungen aus Schnepperstich und Injektionsstellen.

3. 5.: Wiederauftreten der Blutungen.

8. 5.: Es sind wieder Haematome der Haut aufgetreten, daneben profuse Magen-Darm-Blutung und Dauerblutung aus Schnepperstichen. Icterus sehr intensiv. — *Injektion von 1 ccm Vitamin K i. m.*

9. 5.: *Blut:* Hglb. 40%, Ery. 1 910 000, Thromb. 483 000. *Alle Blutungen haben sistiert,* die Vitamin-K-Medikation wird weitergeführt. — Am Abend wegen der starken Anaemie intravasale Bluttransfusion mit Präparation der Vene von 100 ccm, keine Nachblutung.

12. 5.: Vitamin K wird nur noch per os weitergegeben. Keine Blutungen mehr. Icterus unverändert. Das Kind wird zunehmend dystrophisch, Turgor schlecht. Die Haematome blassen ab und resorbieren sich.

16. 5.: Allgemeinbefinden besser, Stuhl grauweiß. — *Blut:* Hglb. 73%, Ery. 3 260 000. — *Gerinnungszeit:* 4′ 45″.

21. 5.: Vitamin K wird ausgesetzt unter Kontrolle der Gerinnungszeit. — Bei dem anhaltenden Icterus und den farblosen Stühlen wird die septische Aetiologie in der Frage der haemorrhagischen Diathese fallen gelassen und eine Mißbildung der Gallenwege angenommen.

25. 5.: *Blut:* Hglb. 97%, Ery. 4 590 000. — *Gerinnungszeit:* 3′ 40″. — Status unverändert, keine Blutungen mehr. Der Stuhl ist hell, enthält ziemlich viel Fett.

1. 6.: *Blut:* Hglb. 70%, Ery. 3 960 000. — *Gerinnungszeit:* 2′ 14″. — Das Kind ist atrophisch, Haut dunkel gelbgrünlich, Turgor sehr schlecht, Fettpolster fehlt. Stuhl weiß, fettreich.

3. 6.: *Blut:* Hglb. 85%, Ery. 3 900 000, Thromb. 286 000. — *Gerinnungszeit:* 1′ 37″.

6. 6.: Verlegung auf die chirurgische Abteilung zur Operation.

7. 6.: *Operation:* Bei der Operation zeigt sich, daß Gallenblase und abführende Gallenwege vollkommen rudimentär sind. Eine Operation ist nicht möglich.

10. 6.: Nachdem der Zustand des Kindes gleich geblieben ist wie vor der Operation und das Kind niemals Blut verloren hatte, hört es ganz unerwartet auf zu atmen. Exitus letalis.

Sektionsbefund: Schwerer Icterus bei Atresie der Gallengänge, Agenesie des Ductus hepaticus und choledochus, Hypoplasie der Gallenblase. Cholostatische Zirrhose. Schwerste icterische Verfärbung der Leber und der Haut. Diffuse Blutungen in der Schleimhaut des Duodenums und des Jejunums. Schwere allgemeine Abmagerung. Lungenoedem.

Klinische Diagnose: Aplasie der ableitenden Gallenwege, Icterus mit haemorrhagischer Diathese.

Dieser erste Fall zeigt uns ganz deutlich die prompte Wirkung von Vitamin K für Fälle von haemorrhagischer Diathese durch Prothrombinmangel.

Um die Wirksamkeit des Vitamin K zu demonstrieren, sollen bei diesem wie bei den anderen Fällen die Kriterien, an Hand deren der Erfolg dieser Therapie ersichtlich ist, noch besonders hervorgehoben werden.

Epikrise zu Fall 1:

1. bis 32. Krankheitstag: Dauernde Blutungen und Ungerinnbarkeit des Blutes trotz wiederholter Blutinjektionen und Bluttransfusionen bis zu 80 ccm.

33. Tag: 1 ccm Vitamin K i. m., ebenso an den 3 folgenden Tagen.

34. Tag: Die Blutungen stehen und treten bis zum Exitus nicht mehr auf.

36. Tag: Vitamin K per os bis zum 43. Tag.

38. Tag: Gerinnungszeit: 4′ 45″.

47. Tag: Gerinnungszeit: 3′ 40″.

53. Tag: Gerinnungszeit: 2′ 14″.

55. Tag: Gerinnungszeit: 1′ 37″.

62. Tag: Exitus.

Sub finem war offenbar die Vitaminwirkung (19 Tage nach Aufhören der Therapie) erschöpft, und das Kind zeigte erneut Blutungen.

Fall 2: Das Kind wird wegen Nabelblutungen eingewiesen. Bei der Geburt habe ziemlich starker Icterus bestanden, der nach ca. 2 Wochen abgenommen habe, jetzt aber wieder intensiver geworden sei. Der Urin sei immer dunkel gewesen. Außer am Nabel keine Blutungen, auch keine Blutbeimengung im Stuhl.

Status: 4 Wochen alter Säugling, lebhaft, leicht dystrophisch. Haut und Scleren leicht icterisch. Aus dem Nabel fließt tropfenweise Blut. Leber 1 Q.F. unter dem Rippenbogen. Der Stuhl ist weißlich, bei längerem Stehen wird er etwas hellgrün. Sudanfärbung ergibt massenhaft Fett im Stuhl.

Blut: Hglb. 99%, Ery. 4 420 000, Thromb. 390 000. — Blutungszeit: verlängert. — *Prothrombinzeit:* 50′ (Min.!) (normal ca. 30″). Retraktion o. B. — Serum deutlich icterisch.

Verlauf:

27. 4. 1940: Injektion von 1 ccm Vitamin K. — 5 Stunden nach der Vitamin-K-Injektion hat die Nabelblutung aufgehört. — Der Frauenmilch wird zur besseren Fettresorption Cholsäure zugegeben.

28. 4.: Keine Nabelblutung. — *Prothrombinzeit:* 48″ (Sek.!).

3. 5.: Regelmäßige Gewichtszunahme. Die Stühle sind wesentlich gelber als zu Beginn der Behandlung.

8. 5.: Hautfarbe heller. Kind gedeiht. — Leber 1 Q.F. unter dem Rippenbogen.

11. 5.: *Prothrombinzeit:* 21″ (Kontrolle 25″).

Klinische Diagnose: Gallengangstenose mit haemorrhagischer Diathese.

4. 6.: *Nachuntersuchung:* Subicterische Hautfarbe. Stuhl gelb bis grün. Leber vergrößert (2 Q.F. unter dem Rippenrand), Leberrand derb, aber glatt.

Prothrombinzeit: 240″ (Kontrolle 40″). — Erhält 2 Ampullen Vitamin K (Synkavit) injiziert.

5. 7.: Nicht mehr icterisch. Leber etwas vergrößert, Rand ist derb. Gutes Aussehen. Die Prothrombinzeit beträgt mit 48″ das 1,6fache der Kontrolle. 2 Ampullen Synkavit injiziert.

Epikrise zu Fall 2:

1. Krankheitstag: Prothrombinzeit: 50′. Injektion von 1 ccm Vitamin K.

2. Tag: Prothrombinzeit: 48″.

15. Tag: Prothrombinzeit: 21″. Die Nabelblutung steht 5 Stunden nach der Vitamin-K-Injektion.

39. Tag: Prothrombinzeit 240″ (Vitamin-K-Wirkung erschöpft).

71. Tag: Prothrombinzeit 48″.

Fall 3: Das Kind wird eingewiesen mit der Diagnose: Melaena, Hirnblutung.

Status: 4 Tage altes, 4350 g schweres, kräftiges Kind, das apathisch daliegt, die Extremitäten sehr wenig bewegt. Suffusionen an verschiedenen Körperstellen, am Mund eine Erosion, aus der es ständig blutet. — Tonus stark herabgesetzt. Die große Fontanelle ist stark gespannt. Rechtes Auge geschlossen, linkes Auge offen. Rechte Pupille maximal erweitert, keine Lichtreaktion, linke Pupille eng, reagiert ganz wenig auf Lichteinfall. — Reflexe: Radialis- und Ulna-Periostreflex beidseits sehr lebhaft. Bicepsreflex beidseits lebhaft. Patellarsehnenreflex links klonisch gesteigert, Fuß macht beim Beklopfen der Patellarsehne eine Dorsalflexion, rechts nicht auslösbar, Fuß macht ebenfalls eine Dorsalflexion. Achillessehnenreflex beidseits schwach auslösbar. *Babinski* beidseits negativ. Bei Stich in die Fußsohle bds. Plantarfl. der Zehen. *Gordon*scher Reflex rechts positiv. *Moro*scher Umklammerungsreflex negativ!

Blut: Hglb. 75%, Ery. 2 860 000, Thromb. 54 340. Gerinnungszeit: nach 15′ keine Gerinnung.

Verlauf:

10 Uhr: Injektion von 1 ccm Vitamin K i. m.

15 Uhr: Sehr schlechte, oft aussetzende Atmung. Herzaktion leise und regelmäßig, langsam. — 0,5 ccm Coramin. — Das Blut ist noch immer ungerinnbar.

16 Uhr: Atmung noch schlechter, unregelmäßiger. Herzaktion kaum hörbar, oft aussetzend, sehr langsam.

17.20 Uhr: Exitus letalis.

Autopsie: Rechtsseitiger Dehiszenzriß des Tentorium cerebelli. Starke flächenhafte Blutung über der ganzen rechten Hemisphäre. Starker Haematocephalus internus. Blutungen in verschiedenen Organen (Magen, Epicard, Lunge), starke allgemeine Anaemie.

Blut: Blutentnahme sofort post mortem ergibt: 7,2 mg% Ca. Qualitative Untersuchung des Blutplasma auf Fibrinogen nach *Rona* positiv.

Klinische Diagnose: Hirnblutung bei allgemeiner haemorrhagischer Diathese.

Blutbefund: Prothrombinmangel + Thrombopenie + Kalkmangel.

Epikrise zu Fall 3.

5 Stunden nach der Vitamin-K-Injektion ist das Blut noch immer ungerinnbar. Kein Erfolg. Die Behandlung kam zu spät, das Kind war bei der Einlieferung bereits moribund.

Fall 4: Das Kind wird wegen Melaena und Haematemesis eingew.

Status: 2 Tage altes, gut entwickeltes Neugeborenes, das ziemlich anaemisch aussieht. Das Kind ist lebhaft, aber sehr schreckhaft. Tonus normal. Blutige Stühle und Erbrechen von rotem Blut. Patellarsehnenreflex lebhaft, *Babinski* negativ, *Moro*scher Umklammerungsreflex positiv.

Blut: Es gelingt nur sehr schwer, einige Tropfen Blut für die Bestimmung der Prothrombinzeit zu gewinnen: *Prothrombinzeit:* 190″ (Kontrolle 45″).

Verlauf:

17. 5. 1940: Injektion von 2mal 1 ccm Vitamin K. Viele massige, stark blutige Stühle, blutiges Erbrechen. Blutinjektion: 30 ccm percutan, 20 ccm intraperitoneal. 2mal 0,5 ccm Coramin.

18. 5. Kind sieht wesentlich besser aus, Stühle noch blutig, auch noch blutiges Erbrechen. — *Blut:* Hglb. 46%, Ery. 1 860 000, Thromb. 89 000. — *Prothrombinzeit:* 79″. Bluttransfusion 80 ccm, 2mal 1 ccm Vitamin K. Das Kind hat zeitweilig tonische Krämpfe in allen Extremitäten. Fontanelle nicht gespannt. *Moro*scher Reflex positiv.

19. 5. Stuhl noch blutig. Häufige tonische Krämpfe in den Extremitäten, auch wird eine Art Kiefersperre beobachtet. Fontanelle eingesunken. Fazialis- und Peronaeus-Phänomen beidseits stark positiv. Muskulatur in einem starken Krampfzustand, auch die Augen werden ab und zu nach oben gewendet. — *Elektrische Prüfung:* KS-Tetanus bei 2,5 M. A. KÖZ < 5 M. A., anodisch bis zu 5 M. A. nicht erregbar. — *Diagnose:* Neugeborenentetanie. — Die Diagnose kann nicht durch Blutuntersuchung auf Ca-Gehalt erhärtet werden, da nicht genügend Blut gewonnen werden kann. 10 ccm Ca-Sandoz.

20. 5. Kind ist schlaff, hypotonisch und apathisch, manchmal wie benommen. Es trinkt schlecht. Stühle grün, schleimig. Fazialis- und Peronaeus-Phänomen positiv. — *Blut:* Hglb. 77%, Ery. 3 900 000.

21. 5. Im Laufe des Tages wird ein Krampfzustand der Extremitäten und der Atemmuskulatur beobachtet, während ca. 2 Minuten atmet das Kind kaum, wird stark blau. 10 ccm Ca-Sandoz.

22. 5. Muskulatur noch hypertonisch, aber keine manifesten Krämpfe mehr. Fazialisphänomen negativ. — *Blut:* Hglb. 78%, Ery. 3 000 000. — *Prothrombinzeit:* 42″ (normal).

Klinische Diagnose: Haemorrhagische Diathese (Prothrombinmangel + Thrombopenie) und Neugeborenentetanie.

Epikrise zu Fall 4:

1. Tag: Prothrombinzeit: 190″. Injektion von 2 ccm Vitamin K.
2. Tag: Prothrombinzeit: 79″. Injektion von 2 ccm Vitamin K.

4. Tag: Blutungen haben sistiert.
6. Tag: Prothrombinzeit: 42″ (normal).

Fall 5: Das Kind wird mit der Diagnose: Fruchtwasseraspiration, Asphyxia pallida, partielle Atelektase der Lunge eingewiesen.

Status: Großer Säugling von 3350 g, in gutem Zustand, ziemlich stark cyanotisch. Die Bewegungen sind sehr matt, das Kind schreit nur wenig und sehr leise. Muskulatur hypertonisch. Turgor gut. Die große Fontanelle ist ein wenig gespannt. Die Augen werden starr in einer Richtung eingestellt gehalten, kein Lidschlag. Krämpfe d. Musculus orbicularis oculi des rechten Auges, auch im Bereich des linken Mundwinkels (Zuckungen). Herz nach links verbreitert, Töne laut und rein. Lunge: links vorne ist deutliches Knisterrasseln hörbar (Entfaltungsknistern?). Das Röntgenbild zeigt eine Atelektase der linken Lunge. *Moro*scher Umklammerungsreflex nur schwach positiv. — *Blut:* Hglb. 125%, Ery. 5 570 000, *Thromb.* 63 840. — *Prothrombinzeit:* 57″ (Kontrolle 19″).

Verlauf:

22. 6. 1940: Sofort nach dem Eintritt 1 ccm Synkavit i. m. Sauerstoff. 2mal 1 ccm Calcibronat. 1 Tablette Synkavit.

23. 6.: Starke Krampfbewegungen des Gesichts. 3 Tabletten Synkavit. 2mal 5 ccm Calcibronat.

24. 6.: Starke Cyanose des ganzen Körpers. Trinkt nicht selbständig, Sondenfütterung. Lungen: lauter Klopfschall, kein Knisterrasseln mehr. Atmung sehr ausgiebig, dann wieder sehr oberflächlich *(Cheyne-Stokes).* Starke Hypertonie der Muskulatur der Extremitäten. *Moro*scher Umklammerungsreflex negativ! Fazialis- und Peronaeusphänomen negativ. Konvergierendes Schielen, starrer Blick. — *Prothrombinzeit:* 35″ (Kontrolle 22″). 25 ccm Blut intraperitoneal. 4 Tabletten Synkavit.

25. 6.: Das Kind trinkt gar nicht. Noch ziemlich heftige Krämpfe. Starke Cyanose des ganzen Körpers. 4 Tabletten Synkavit.

26. 6.: Das Kind beginnt selbst zu trinken. Selten Krämpfe im Gesicht. Atmung ruhiger. Cyanose geringer. 4 Tabletten Synkavit.

27. 6.: Das Kind hat schon in der Nacht keine Zuckungen mehr gehabt, es schläft, ist ruhig und atmet ganz ruhig. Geringe Cyanose. Trinkt alles selbst. Fontanelle eingesunken, noch starke Hypertonie. *Moro*-Reflex schwach positiv. — *Prothrombinzeit:* 29,5″ (Kontrolle 31,7″).

29. 6.: *Prothrombinzeit:* 31,6″ (31,5″).

4. 7.: *Prothrombinzeit:* 90″ (64,3″). — *Blut:* Ery. 4 790 000, Thromb. 172 000. 1 ccm Synkavit. i. m.

8. 7.: *Prothrombinzeit:* 64,5″ (48,6″).

Klinische Diagnose: Hirnblutung, Atelektase der linke Lunge, Morbus haemorrhagicus neonatorum (Prothrombinmangel + Thrombopenie).

Epikrise zu Fall 5:

1. Tag: Prothrombinzeit: 57″ (19″).
3. Tag: Prothrombinzeit: 35″ (22″).

6. Tag: Prothrombinzeit: 29,5″ (31,7″).
8. Tag: Prothrombinzeit: 31,6″ (31,5″).
13. Tag: Prothrombinzeit: 90″ (64,3″).
17. Tag: Prothrombinzeit: 64,5″ (48,6″).

Total wurden 2 ccm Synkavit i. m. und 20 Tabletten Synkavit verwendet, dazu eine Blutinjektion von 25 ccm i. p. Man ersieht Wirksamkeit des Vitamin K in diesem Fall von Morbus haemorrhagicus neonatorum durch Prothrombinmangel kombiniert mit Thrombopenie. Letztere hatte intraperitoneale Bluttransfusion erheischt.

Fall 6: Eine Frühgeburt, die wegen allgemeiner Schwäche eingeliefert wird.

Status: 1 Tag alter, 2230 g schwerer, sehr magerer Säugling in mäßigem Allgemeinzustand. Bewegungen lebhaft, sehr aufgeregt. Das Kind schreit kräftig und wird dabei cyanotisch. Ohrenknorpel gut ausgebildet, Finger- und Zehennägel überragen die Kuppen. Haut rein, cyanotisch, etwas icterisch. Turgor mäßig, Hautfalten verstreichen rasch. Tonus gesteigert. P. S. R. eben auslösbar, *Babinski* negativ, *Moro*-Reflex negativ! Trinkt ordentlich, wird aber dabei blau. Braucht Sauerstoff. Es blutet etwas aus dem Munde.

Verlauf:

22. 6. 1940: Injektion von 0,5 ccm Synkavit.
23. 6.: *Blut:* Hglb. 125%, Ery. 5 590 000.
24. 6.: *Prothrombinzeit:* 65″ (Kontrolle: 44″). Da die Prothrombinzeit verlängert ist und Zeichen einer Hirnblutung bestehen, wird Vitamin K weitergegeben (4 Tabl. pro die).
25. 6.: Das Kind trinkt ordentlich, wird dabei blau.
26. 6.: *Prothrombinzeit:* 65″ (29″). — *Blut: Thromb.:* nur Zerfallsprodukte, keine unversehrten Thromb. vorhanden. Vitamin K wird weiter in Form von i. m. Injektionen von je 1 ccm pro die gegeben.
27. 6.: Turgor mäßig gut. Infusion von 80 ccm subcutan *(Ringer*-Zuckerlösung). Blutinjektion 20 ccm intraperitoneal.
28. 6.: *Prothrombinzeit:* 41,5″ (31,6″).
1. 7.: Das Kind sieht besser aus. Bewegungen lebhaft. Trinkt besser, wird dabei nicht mehr blau. Es braucht keinen Sauerstoff mehr. *Moro*scher Reflex angedeutet positiv. — *Prothrombinzeit:* 44,5″ (31″).
3. 7.: *Blut: Thromb.:* 124 560, teilweise Riesenplättchen, sehr locker in der Struktur und schwach gefärbt. Blutinjektion 20 ccm intraperit.
8. 7.: *Prothrombinzeit:* 58″ (48,6″).

Klinische Diagnose: Hirnblutung bei Morbus haemorrhagicus neonatorum (Prothrombinmangel und pathologische Thrombocyten).

Epikrise zu Fall 6:

Auch in diesem Fall etwas verzögerte Wirkung des Vitamin K, trotzdem auch Blut injiziert wurde, da neben dem Prothrombinmangel eine ausgesprochene Abnormität der Thrombocyten vorliegt. Der Prothrombinmangel spielt in diesem Falle nur eine untergeordnete Rolle.

Fall 7: Das Kind wird wegen gespannter Fontanelle und Blutungen aus der Nase eingeliefert.

Status: 4 Tage altes, blasses Neugeborenes. Die Bewegungen der Extremitäten sind nicht lebhaft, ab und zu Krämpfe im rechten Arm und rechten Bein oder auf der linken Seite, abwechselnd. Tonus stark gesteigert. Nähte und Fontanellen weit offen, Fontanelle gespannt. Pupillen reagieren träge, Augenbewegungen o. B. Alle Reflexe nur schwach auslösbar, rechts besser als links. *Moro*scher Reflex negativ! Aus der Nase fließt blutiges Sekret. — *Blut:* Hglb. 61%, Ery. 2 400 000, Thromb. 242 000. Blutungszeit: normal. — *Prothrombinzeit:* 199″. (Kontrolle 28″.)

Verlauf:

15. 4. 1940: Injektion von 1 ccm Vitamin K. Ca. 3 Stunden später steht die Blutung aus der Nase. Die große Fontanelle scheint etwas weniger gespannt. 5 Stunden nach der Vitamin-K-Injektion ist die *Prothrombinzeit* 30″.

16. 4.: Das Kind ist munter, hat aber von Zeit zu Zeit Krämpfe, abwechselnd auf der linken und der rechten Seite. Die große Fontanelle ist wieder ziemlich gespannt. Wegen der Symptome einer Hirnblutung wird nochmals 1 ccm Vitamin K injiziert. Das Kind trinkt schlecht, darum Infusion von 80 ccm Traubenzucker-*Ringer*-Lösung.

17. 4.: Das Kind trinkt besser. Ab und zu Krämpfe, jetzt eher tonisch-klonisch, am häufigsten mit dem rechten Arm. Die Augen werden nach oben gedreht, oft auch divergierendes Schielen. Keine Blutungen mehr, Benzidinprobe im Stuhl negativ. Fontanelle ziemlich gespannt.

21. 4.: Bewegungen apathisch und langsam. Fontanelle weniger gespannt. *Moro*scher Reflex negativ.

24. 4.: *Moro*scher Reflex schwach positiv, Bewegungen lebhafter.

26. 4.: Fontanelle nicht gespannt. *Moro* deutlicher positiv.

1. 5.: Langsame Gewichtszunahme. *Moro* positiv. Bewegungen lebhaft.

Klinische Diagnose: Hirnblutung bei allgemeiner haemorrhagischer Diathese.

Epikrise zu Fall 7:

Beim Eintritt Prothrombinzeit: 199″. 1 ccm Vitamin K. 3 Stunden später stehen die Blutungen. 5 Stunden später Prothrombinzeit: 30″. Deutlicher Einfluß auf die Symptome der Hirnblutung.

Fall 8: Das Kind wird wegen beidseitigen Haematoms des Lides und des Bulbus, massenhafter kleiner Blutpunkte auf der Haut und Haematurie eingewiesen.

Status: 4 Jahre altes, blasses Kind in gutem Allgemeinzustand. Beidseitig Haematome des Lides und des Bulbus. An beiden Nasenlöchern eingetrocknetes Blut. Auf der Schleimhaut des Rachens, des Mundes und der Tonsillen massenhaft Blutpunkte. Auf der ganzen Haut kleine, punktförmige Petechien, einzelne fingernagelgroße, z. T. tiefe Haematome. Urin dunkelrot, fast reines Blut. — *Blut:* Hglb. 68%, Ery. 3 360 000, Thromb. 107 520. Die Thrombocyten sind klein, pyknotisch, schlecht gefärbt. Blutungszeit: mehr als 15′. Gerinnungszeit: 4′ 8″. *Rumpel-Leede* stark positiv. Ca. 10,8 mg%. — *Keine Retraktion des Blutkuchens innerhalb 24 Stunden!*

Verlauf:

8. 3. 1940: Vitamin K, 2mal 1 ccm i. m., 5 Tabl. (oral). Abends: Blutungszeit: 10′. Gerinnungszeit: 1′.

9. 3.: Blutungszeit 7′. 1 ccm Vitamin K i. m., 5 Tabl. per os. Weitere Vitamin-K-Dosierung: 4 Tage 5 Tbl. 5 Tage 3 Tabl. 17 Tage 2 Tabl. Dazu je 3mal 5 Tropfen Ferro 66.

10. 3.: *Blut:* Hglb. 55%, Ery. 2 400 000. Blutungszeit: 2′. Die Retraktion erfolgt in 6 Stunden ausgiebig. Urin noch stark haemorrhagisch.

11. 3.: *Blut:* Hglb. 60%, Ery. 2 720 000, Thromb. 305 000. Gerinnungszeit: 2′ 10″. Die Haematome des Bulbus resorbieren sich langsam. Urin ist ziemlich hell.

14. 3.: *Rumpel-Leede* negativ. Urin o. B. Bulbushaematome fast verschwunden.

16. 3.: *Blut:* Hglb. 67%, Ery. 3 140 000, Thromb. 389 000.

19. 3.: Die Temperatur ist dauernd etwas erhöht. Pirquet stark positiv. Leichte Rötung der Trommelfelle. — Es entwickelt sich langsam eine doppelseitige Otitis media und Mastoiditis, die später die Ueberführung des Patienten in die Ohrenklinik zur Operation notwendig macht. Die Symptome dieser Otitis und Mastoiditis werden in der Krankengeschichte nicht berücksichtigt, da sie mit dem Zwecke dieser Arbeit nichts zu tun haben.

23. 3.: *Blut:* Hglb. 62%, Gerinnungszeit: 1′ 40″.

26. 3.: *Blut:* Hglb. 67%, Ery. 3 640 000, Gerinnungszeit: 2′ 20″.

28. 3.: *Blut:* Hglb. 67%, Ery. 3 830 000, Thromb. 218 000, Gerinnungszeit: 2′ 43″. — *Blutuntersuchung bei den Eltern des Kindes: Mutter:* Prothrombinzeit: 34″. Blutungszeit: 1′ 30″. Thromb. 340 000. Sie sind normal gefärbt und enthalten reichlich Granula. — *Vater:* Prothrombinzeit: 33″. Blutungszeit: 4′ 30″. Thrombocyten: 126 000, liegen durchwegs einzeln, enthalten wenig Granula, teilweise kaum gefärbt, einzelne Riesenplättchen.

5. 4.: *Blut:* Hglb. 67%, Ery. 3 510 000. Gerinnungszeit: 1′ 57″.

9. 4.: Verlegung auf die Ohrenklinik. Dort doppelseitige Antrotomie, die ohne abnorme Blutung, auch in der Zeit der Nachbehandlung, überstanden wird.

15. 5.: *Kontrolle des Blutbildes:* Hglb. 65%, Ery. 3 710 000. Thrombocyten: 447 000, außerordentlich verschieden in der Größe, neben kleinen, stark gefärbten Thromb. gibt es größere, die sehr wenig Granula enthalten. Die größten Thrombocyten haben etwa den halben Durchmesser eines Erythrocyten und sind sehr spärlich. Oefters Zusammenliegen von 2 oder 3 Thrombocyten. Prothrombinzeit: 35″ (Kontrolle: 32″). Gerinnungszeit: 2′ 30″. *Retraktion prompt!*

*Klinische Diagnose: Glanzmann*sche Thrombasthenie.

Epikrise zu Fall 8:

Blutungszeit: 1. Tag: morgens: mehr als 15′.
1. Tag: abends: 10′.
2. Tag: 7′.
3. Tag: 2′.

Der Urin, der bei der Einweisung fast reines Blut war, ist am 4. Tag o. B.

Gerinnungszeit: 1. Tag: morgens: 4′ 8″.

1. Tag: abends: 1′ 0″.
3. Tag: 2′ 10″.
15. Tag: 1′ 40″.
18. Tag: 2′ 20″.
20. Tag: 2′ 43″.
28. Tag: 1′ 57″.

Fall 9: Das Kind wird unter der Diagnose: Pertussis, meningitische Symptome, eingeliefert. Es habe seit 4 Wochen Pertussis, seit ca. 3 Wochen sei der Appetit schlecht, das Kind sei stark abgemagert, es sei immer müde, schlafe viel. Seit 2 Tagen klage das Kind über Schmerzen im Nacken, die Temperatur sei auf 39,7° gestiegen. Kein Erbrechen.

Status: 5 Jahre altes, sehr abgemagertes, extrem blasses Kind. Sensorium frei, Kind apathisch. — Der Kopf ist diffus klopfempfindlich. — Nackensteifigkeit +, *Kernig* +, *Brudzinski* +. — Pupillen beidseits mittelweit, reagieren wenig auf Licht. — An verschiedenen Stellen der Haut große Haematome.

Blut: Hglb. 22%, Ery. 1 280 000, Thromb. 2560. Leucocyten: 9100, davon *85,5% Lymphocyten.* — Prothrombinzeit: 50″ (Kontrolle: 42″), fast normal. — Blutungszeit: mehr als 15′. — *Retraktion: keine innert 72 Stunden.*

Lumbalpunktion: Druck über 500 mm, Liquor klar, 17/3 Zellen, Zucker 68 mg%, *Pandy* negativ. Es werden ca. 20 ccm Liquor abgelassen, Enddruck 200 mm.

Stuhl: Benzidinprobe stark positiv.

Verlauf:

31. 5. 1940: Injektion von 2 ccm Synkavit, dazu 3 Tabletten Synkavit. 1 ccm Coramin.

1. 6.: Das Kind ist noch matter, erbricht mehrmals blutig, vereinzelte Pertussisanfälle. 4 Tabletten Synkavit, Ferro 66, Arsylen.

2. 6.: Kind wird immer matter, Stuhl blutig.

3. 6.: *Blut:* Hglb. 14%, Ery. 710 000, Thromb. 2100. — Blutungszeit: mehr als 15′. — *Retraktion: nach 5 Stunden positiv,* allerdings nicht vollständig. — Gegen Abend wird das Kind immer mehr dyspnoisch, Puls wird schlechter. — Exitus.

Klinische Diagnose: Haemorrhagische Aleukie.

Sektionsbefund: Haemorrhagische Diathese bei möglicherweise durch septische Allgemeininfektion bedingter starker, umschriebener Degeneration des Knochenmarkes. Fettmark im Femurschaft. Unspezifische Schwellung und starker Desquamativkatarrh der cervicalen, paratrachealen, Bifurkations-, Hilus-, epigastrischen, mesenterialen, iliacalen und femoralen Lymphknoten. Größere Blutungen der Haut und der Schleimhäute. Pachymeningitis haemorrhagica der linken mittleren Schädelgrube. Anaemie der Haut und der inneren Organe. Verfettung und multiple anaemische Nekrosen der Leber. Trübe Schwellung der Nieren. Erschlaffung des Herzens. Bronchopneumonische Herde im rechten Lungenunterlappen. Anaemie und Quellung des Gehirns.

Epikrise zu Fall 9:

Auf die Blutungszeit und auf die Darmblutungen hat das Synkavit keinen Einfluß. Retraktion ist 12 Stunden nach der Synkavit-Injektion deutlich vorhanden, jedoch unvollständig. Vgl. Abbildung 1.

Abb. 1. *Abb. 2.*

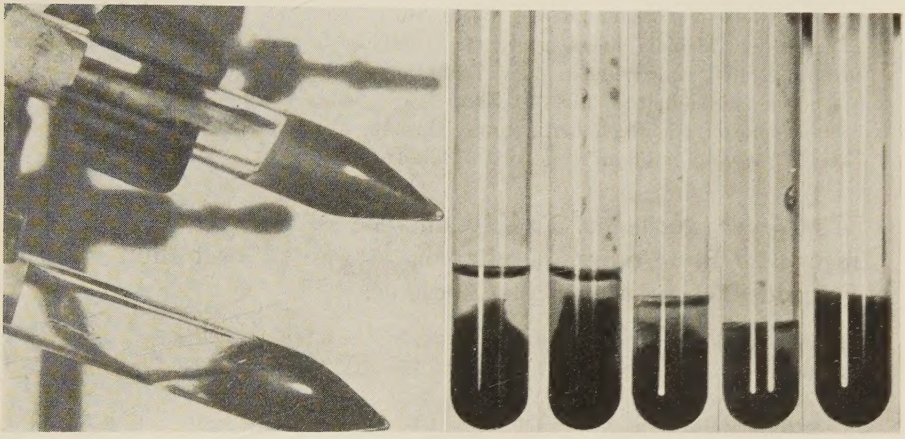

Abb. 1. Die beiden Röhrchen stellen den Zustand der Retraktion des Blutes dieses Falles dar. Das Blut enthält nur 2000 Thrombocyten im cmm. Im unteren Röhrchen ist der Zustand 6 Stunden nach der Blutentnahme dargestellt. Es ist eine schwache, aber deutliche Retraktion vorhanden und etwa ½ ccm Serum abgepreßt. Diese Blutentnahme erfolgte einen halben Tag nach der Einspritzung von 2 Ampullen Synkavit. Das obere Röhrchen stellt den Zustand vor der Injektion dar. Dieses Röhrchen wurde 3 Tage aufbewahrt, ehe die Photographie gemacht wurde. Jede Retraktion fehlt hier.

Abb. 2. Die 5 Blutproben stellen den Zustand der Retraktion 6 Stunden nach der Blutentnahme und nach Aufbewahrung bei Zimmertemperatur dar. Das Blut stammt von dem Falle von Thrombasthenie. Röhrchen I zeigt die prompte Retraktion, nachdem am Vortage 0,05 g der Diacetylverbindung des 2-Methylnaphtohydrochinons nebst 1 g Desoxycholsaures Natrium genommen waren. Die Retraktion ist optimal. Röhrchen II zeigt den Zustand eine Woche nach der genannten Medikation, III nach 14 Tagen, IV nach 3 Wochen, V nach 4 Wochen. Man erkennt, wie die Retraktion in III schwächer wird, in IV nur angedeutet ist und in V völlig fehlt. V entspricht dem Zustand vor der Medikation, wie er zu wiederholten Malen festgestellt wurde.

Fall 10: 55jähriger Arzt beobachtet seit 17 Jahren ein eigentümliches Verhalten seines Blutes, wenn es zur Herstellung von Masernschutzserum verwendet wird. Das Blut gerinnt zunächst. Wird es dann nach 30—60′ Stehen zentrifugiert und das «Serum» abgehoben, so gerinnt dieses nochmals. Die Gerinnung war also unvollständig, verlangsamt. Im April 1940 wurde das Blut wiederholt untersucht, das im roten und weißen Blutbild normal ist. Thrombocyten 200 00 bis 300 000 (mehrfache Zählungen). Die Thrombocyten

neigen sehr wenig zur Häufchenbildung, sie haben vielfach sehr spärliche Granula, sie sind teilweise abnorm groß und dabei leer. Ausgesprochene Anisocytose der Thrombocyten. *Dem Blutkuchen fehlt jede Retraktion auch bei tagelanger Aufbewahrung.* Gerinnungszeit 22′ (verlängert), Prothrombinzeit 30 bis 35″ (normal), Blutungszeit 2 bis 3′ (normal).

Setzt man gerade so viel Liquemin oder Vetren zum Blute, daß dieses 4 Stunden flüssig bleibt, so findet man, daß bei diesem Manne 1/6 der normalerweise benötigten Menge dieser Stoffe genügt.

Es hat niemals haemorrhagische Diathese bestanden, auch nicht abnormes Bluten von Wunden oder Verletzungen.

Von Erblichkeit ist nichts bekannt.

Diagnose: Nichthaemorrhagische Thrombasthenie.

Wirkung von Vitamin K siehe Abbildung 2.

Weiter wurde bei Fall 10 untersucht, wie die Fibrinogenmenge im Blute durch Zufuhr von Vitamin K beeinflußt wird. Folgende Tabelle unterrichtet hierüber:

Fibrinogen g%	0,368	0,106	0,188	0,210	0,181
Gesamteiweiß g%	7,44	7,70	7,66	7,73	6,70
Fibrinogen in % des Gesamteiweißes	4,9	1,4	2,5	2,7	2,7
Zufuhr an K-Vitamin	Vor 8 Tagen einmalig 700 000 Dam-Einheiten (E)	4 Wochen später (ohne Zufuhr)	12 Stunden nach 20 mg Synkavit subkutan = 300 000 E.	6 Tage täglich 10 mg Synkavit per os.	25 Tage ohne Zufuhr

Eine gewisse Beeinflußbarkeit der Bildung des Fibrinogens durch die Zufuhr von Vitamin K scheint aus diesen Versuchen bei Thrombasthenie hervorzugehen. Es sind weitere Versuche nötig, um einen solchen Zusammenhang endgültig annehmen zu können. Bei sechs *gesunden* Kindern wurde der Fibrinogengehalt des Plasma durch sechstägige Zufuhr von Vitamin K in keiner Weise gesetzmäßig verändert. Die Dosis betrug 150 000 E. täglich.

Zusammenfassung.

1. Bei der Anwendung des Vitamin K beim Morbus haemorrhagicus neonatorum wurden die günstigen Beobachtungen anderer Autoren bestätigt. Versager können vorkommen, wenn gleichzeitig Thrombocytenmangel und Kalkmangel vorliegt (Fall 3). Diese Fälle benötigen zusätzlich Bluttransfusion und Ca-Injektion. Von 7 einschlägigen Fällen zeigten 4 gleichzeitige Thrombopenie, 2 dazu Hypokalzaemie.

2. Es wurden 2 Fälle von Atresie, bzw. Stenose der Gallenwege, die haemorrhagische Diathese darboten, mit Vitamin K behandelt. Ein Fall wurde hierdurch operationsfähig, beim anderen trat spontane Besserung der Cholaemie ein. Beide Fälle reagierten prompt auf Synkavit (synthetisches Vitamin K der Firma Hoffmann-La Roche). Einer dieser Fälle wies auch Thrombopenie auf.
3. Vitamin K wurde mit gutem Erfolg bei einem thrombasthenischen Zustande angewendet, der schwerste haemorrhagische Diathese aufwies. Es konnte an einem weiteren Falle nichthaemorrhagischer Thrombasthenie der Beweis erbracht werden, daß das *Vitamin K außer auf die Prothrombinbildung auch auf die Retraktion des Blutkuchens einwirkt, die es ausgesprochen befördert.* Angedeutet wurde dieser Effekt sogar bei einem Falle haemorrhagischer Aleukie festgestellt.
4. Bei einem Falle nichthaemorrhagischer Thrombasthenie schien die Zufuhr von Vitamin K den Fibrinogengehalt des Plasma zu erhöhen, mangelnde Zufuhr ihn herabzusetzen. Bei 6 gesunden Kindern konnte dagegen ein solcher Zusammenhang durch entsprechende Versuche nicht ermittelt werden. Der Fibrinogengehalt des Plasma blieb in den Fehlergrenzen der gleiche.
5. Die Beobachtungen unter 3. und 4. rechtfertigen die Anwendung von Vitamin K auch bei Thrombopenie und Thrombasthenie neben Bluttransfusionen.
6. Bei der Messung der Prothrombinzeit (Mikromethode in Anlehnung an *Quick-Kato-Fiechter)* hat sich der Gebrauch von exakt entkalkter Frauenmilch als Thrombokinasequelle bewährt. Normalblut gibt hiernach eine Prothrombinzeit von 20—60″, meist 30—35″. Milchen, die mehr als 45″ ergeben, werden verworfen.

Literatur.

Dam, Glavind, Biochem. J. 1938, 32, Nr. 6, 1018; Acta med. Skand. 1938, Nr. 2/4, 108. — *Brinkhous, Smith, Warner,* Ber. ges. Phys. u. exper. Pharm. 1938, 109, 421. — *Dam, Glavind,* Nature 1938, 142, 1077. — *Snell, Butt, Osterberg,* J. Amer. Med. Assoc. 1938, 111, Nr. 26, 2423. — *Thayer, McCorquodale, Binkley, Doisy,* Science 1938, 88, 9. Sept., 243. — *Almquist, Mecchi, Klose,* Biochem. J. 1938, 32, Nr. 11, 1897. — *Fanconi,* Dtsch. med. Wschr. 1938, 44, 1565. — *Almquist, Mecchi, Klose,* J. Biol. Chem. 1938, 125, 2, 681. — *Dam, Glavind, Lewis, Tage-Hansen,* Skand. Arch. Physiol. 1938, 79, Nr. 3/4, 121. —

Dam, Intern. Physiol. Kongreß 1938, 57, II. — *Ansbachner,* Science 1938, 88, 2. Sept., 221. — *Smith, Warner, Brinkhous, Seegers,* J. Amer. Med. Assoc. 1938, III, 4, 355. — *Thayer, McKee, McCorquodale, Doisy,* Proc. Soc. Exp. Biol. Med. 1938, 37, 417. — *Warner, Brinkhous, Smith,* Proc. Soc. Exp. Biol. Med. 1938, 37, 628. — *Brinkhous, Smith, Warner,* Am. J. Med. Science 1938, 196, 50. — *Butt, Snell, Osterberg,* Proc. Staff Meet. Mayo Clin. 1938, 13, 753. — *Snell, Butt, Osterberg,* J. Exper. Med. 1938, 67, 911. — *Dam, Glavind,* Lancet 1938, 1, 720; Acta med. Skand. 1938, 96, 108. — *Dam, Karrer* u. a., Helv. chim. acta 1939, 22, 2, 310. — *Rhoads, Panzer, Lillian,* J. Amer. Med. Assoc. 1939, 112, 4, 355. — *Dam,* Ztschr. f. Vitaminforschung 1939, 8, 3, 248. — *Koller,* Schw. med. Wschr. 1939, 45, 1159; Zbl. f. Chir. 1939, 35, 1949. — *Scanlon, Brinkhous, Warner, Smith, Flynn,* J. Amer. Med. Assoc. 1939, 112, 19, 1898. — *Smith, Ziffren, Owen, Hoffmann,* J. Amer. Med. Assoc. 1939, 113, 5, 380. — *Snell,* J. Amer. Med. Assoc. 1939, 112, 15, 1457. — *Butt, Snell, Osterberg,* J. Amer. Med. Assoc. 1939, 113, 5, 383. — *Koller, Wuhrmann,* Klin. Wschr. 1939, 31, 1058. — *Rhoads,* Rec. Adv. in Surgery 1939, 5, 794. — *Illingworth,* Lancet 1939, 236, 6. Mai, 1031. — *Olson,* J. Amer. Med. Assoc. 1939, 112, 20, 2094. — *Caroli, Lavergne, Bose,* Paris Médical 1939, 29, 28, 75. — *Waddel, Guerry, Kelley, Bray,* Proc. Soc. Exp. Biol. Med. 1939, 40, 3, 432. — *Waddel, Guerry,* J. Amer. Med. Assoc. 1939, 112, 2259. — *Quick, Großmann,* Proc. Soc. Exp. Biol. Med. 1939, 41, 1, 227. — *Salomonson, Nygaard,* Acta paediatrica 1939, 27, 2, 209. — *Salomonson,* Acta paediatrica 1939, 27, Suppl. — *Koller,* Helv. med. acta 1939, 6, 686. — *Quick, Milwaukee,* J. Amer. Med. Assoc. 1940, 114, 14, 1342. — *Ziegler, Osterberg, Hovig,* J. Amer. Med. Assoc. 1940, 114, 14, 1341. — *Kato, Poncher,* J. Amer. Med. Assoc. 1940, 114, 9, 749. — *Weidel,* Naturw. 1940, 1. März, 137. — *Dam, Glavind,* Naturw. 1940, 29. März, 207. — *Schoch,* Schw.med.Wschr. 1940, 2, 25. — *Koller, Fiechter,* Schw. med. Wschr. 1940, 7, 136. — *Fiechter,* Schw. med. Wschr. 1940, 12, 259.